Aus der pathologisch-anatomischen Anstalt der Universität Basel.
(Vorsteher: Professor E. Kaufmann.)

Über Gastritis phlegmonosa.

Mit drei Abbildungen.

Inaugural-Dissertation

zur Erlangung der Doktorwürde

der

hohen medizinischen Fakultät der Universität Basel

vorgelegt von

Karl Schnarrwyler,
approb. Arzt aus Luzern.

ACAD. LIBR. BAS. BIBL.

BERLIN 1906.
VERLAG VON S. KARGER
KARLSTRASSE 15.

SONDER-ABDRUCK AUS DEM ARCHIV FÜR VERDAUUNGSKRANKHEITEN. BD. XII.

Gedruckt bei Imberg & Lefson in Berlin W.

Als Gastritis phlegmonosa bezeichnet man eine diffuse akute eitrige Entzündung des Magens, welche hauptsächlich in der Submucosa ihren Sitz hat, sich aber von hier auch als erst sulzige, dann eitrige Infiltration auf das intermuskuläre Bindegewebe fortsetzen und so die Serosa erreichen kann, während andererseits die darüber liegende Mucosa ebenfalls von Eiterzellen durchsetzt werden und anschwellen kann. Die Eiterung kann sich stellenweise bis zur eitrigen Einschmelzung, Abszessbildung steigern.

Die erste Erwähnung einer eitrigen Magenwandentzündung findet sich bei Borel (Opera 1656). Weiteren Daten begegnen wir bei Sand (1695) und bei Vorwaltner und Bonet. Lieutaud hat in seiner „Historia anatomico-medica“ 7 Fälle zusammengestellt, die jedoch alle mehr oder weniger zirkumskripte Abszesse sind und daher von der eigentlichen Phlegmone getrennt werden müssen, indem sowohl im klinischen Verlauf wie in anatomischer Hinsicht grosse Unterschiede bestehen. Im Jahre 1874 hat Loewenstein zuerst 23 Fälle von eigentlicher Magenphlegmone zusammengestellt; diese Fälle lagen den Beschreibungen von Heyfelder, Klaus, Wallmann u. A. zugrunde. In Frankreich erschien 1885 eine Arbeit von Sébillon, der näher auf die Bakteriologie der Magenphlegmone einging und in seinem Falle Streptokokken nachwies. 1890 hat Reinking 40 Beobachtungen von Magenphlegmone gesammelt, die Mintz 1892 einer genaueren Prüfung unterzog und durch Hinzufügung weiterer Fälle auf 43 erhöhte. Aus England stammt eine Arbeit von Kelynak, in welcher auch einige Fälle aus der englischen Literatur zusammen-

gestellt sind. Im Jahre 1900 konnte Jakoby einschliesslich den von Mintz beschriebenen Fällen 64 Beobachtungen zusammenstellen. Ziemann (1904) wiederum schied 8 von diesen Fällen als Abszesse aus, fügte jedoch 10 weitere Fälle von eigentlicher Phlegmone hinzu, die seit Jakobys Arbeit bekannt geworden.

Ich habe mich in der vorliegenden Arbeit hauptsächlich auf die genannten Abhandlungen gestützt. Doch fand ich beim Studium der Literatur, dass in jenen Arbeiten einzelne Beobachtungen aus früherer Zeit übersehen wurden; ich habe dieselben nachgetragen und zugleich mit den in neuester Zeit noch hinzugekommenen Fällen den von Jakoby und Ziemann gesammelten angeschlossen. So konnte ich im ganzen 80 Beobachtungen zusammenstellen, denen ich in vorliegender Arbeit 3 neue Fälle hinzufügen möchte.

Leider standen mir einige Arbeiten, die ich in verschiedenen Jahrbüchern und Literaturverzeichnissen zitiert fand, zur persönlichen Einsicht nicht zur Verfügung. Bei der Arbeit von Triger musste ich alle Beobachtungen ausser seiner eigenen ausser Betracht lassen, indem dieselben schon bekannt sind oder so abgekürzt wiedergegeben werden, dass man nicht entscheiden kann, ob es sich um Abszess oder Phlegmone handelte.

Ich lasse zunächst die Beschreibung unserer drei Fälle folgen, von denen zwei aus der hiesigen pathologisch-anatomischen Anstalt stammen, einer in Breslau, dem früheren Wirkungskreise des Herrn Prof. Kaufmann, zur Sektion kam[1]).

Fall I. Basel, Chirurg. Klinik: Herr Prof. Hildebrand 1903.

Krankengeschichte.

50jähr. Seidenbandweber. Mutter gestorben an Altersschwäche, Vater an Lungenentzündung. Drei Geschwister gesund. Keine Tuberkulose- oder Karzinomsymptome in der Familie vorhanden. Potus: viel Bier, wenig Spirituosen.

Vor 3 Jahren Spitalaufenthalt wegen Lungenentzündung.

Jetzige Krankheit. Patient hat seit drei Monaten Magenbrennen, saures Aufstossen, Schmerzen im Rücken; bis vor einem Monat hat er noch gearbeitet, seither war er meist bettlägerig. Anfangs Brechen ca. alle 4 Wochen, später alle 8 Tage, zuletzt täglich, kurz vor Eintritt in die Klinik 2—3mal während des Tages. Anfangs war das Erbrochene hell, schleimig, in den letzten 4 Wochen kaffeesatzähnlich. Appetit seit 3 Monaten gering,

[1]) Die Fälle I und III, welche Herr Prof. Kaufmann sezierte, sind in dessen Lehrbuch der spez. patholog. Anatomie, III. Aufl., 1904, auf Seite 379 kurz erwähnt.

Schlaf gut. Keine Koliken, kein Ikterus. Patient muss sich beim Liegen öfters umwenden; dabei hat er das Gefühl, „als ob im Abdomen sich ein Körper bewege“. Zunahme der Schmerzen, besonders in der Magengegend, Verlust an Körpergewicht. Meist Obstipation, kein Blut im Stuhl, keine Fettstühle, viel Gurren im Leib. Diurese o. B. Seit 3 Wochen zunehmender Tumor in der Magengegend.

Status praesens: 16. X. Kachektisches Aussehen. Lungen und Herz ohne pathologischen Befund.

In der Magengegend fühlt man eine diffuse vermehrte Resistenz, doch keinen umschriebenen Tumor. Druck im Epigastrium sehr schmerzhaft. Zunge leicht belegt. Leber nicht vergrössert, ihre Oberfläche ist glatt, nicht druckempfindlich. Temp. 36,5°.

Diagnose: Carcinoma ventriculi?

17. X. Magensaft: Gesamtacidität 35,0 pCt.
HCl-Defizit 6,0 „
Keine freie Milchsäure. Blutprobe positiv.
Temp. 36,9°.

20. X. Urin o. E. o. Z. Patient wurde in den letzten 4 Tagen mit Ol. Ricini abgeführt, heute 6 Stühle. Seit Eintritt 1mal Brechen.

21. X. Operation. Bei der Ausheberung kurz vor der Operation war der Mageninhalt braunrot. Chloroformnarkose.

Laparotomie in der Medianlinie zwischen Nabel und Proc. xiphoides Nach Eröffnung des Abdomens liegt der Tumor von Netz bedeckt vor. Bei der Palpation fühlt man die ganze Pars pylorica bis gegen die Mitte des Magens zu in einen harten höckerigen Tnmor verwandelt. Unter der Leber ist noch eine bedeutende Anzahl wallnussgrosser Drüsenknoten zu fühlen, in der Leber keine sichtbaren Metastasen.

Eine Gastrektomie ist nicht radikal möglich, daher entschliesst man sich zur Anlegung einer Gastroenterostomia antecolica anterior zwischen Fundus des Magens und dem Beginn des Jejunums. Typische Anlegung der Fistel, Versenken der herausgezogenen Eingeweide, Abtupfen mit Lysol, Naht der Bauchdecken in zwei Etagen (Peritoneum + Muskel und Haut), Verband.

22. X. Patient verbrachte eine ruhige Nacht, Flatus gehen ab, Harn spontan entleert. Kein Brechen nach der Operation. Patient erhält stündlich 1 Esslöffel schwarzen Kaffees. Temp. 35,8°, Puls 120.

23. X. In der letzten Nacht war Patient sehr unruhig. Er erbrach 6mal kaffeesatzähnliche Massen. Stuhlgang spontan; viel Aufstossen. Intravenös NaCl-Lösung 2mal 800 cm³. Temp. 36,7°, Puls 115.

24. X. Das Brechen der braunen Massen hält an. Ein NaCl-Klysma wird nicht gehalten. Immer noch viel Aufstossen. Das Erbrochene riecht nicht fäkulent. Keine Winde mehr, aber spontaner Stuhl. Patient verliess in der Nacht das Bett. Temp. 36,2°, Puls 114.

25. X. Patient hatte eine ordentliche Nacht. Nie Brechen. Am Morgen wieder NaCl-Lösung intravenös, im Laufe des Tages 2mal subkutan (je 3—400 cm³). Wiederholtes Brechen tagsüber und häufiges Aufstossen. Pat. sieht sehr elend aus. Puls sehr frequent, schwach, kaum zu fühlen. Keine Symptome einer Peritonitis. Temp. 36,9, Puls 137.

26. X. Die ganze Nacht war kein Erbrechen da. 8 Uhr morgens erfolgt Exitus letalis.

Sektionsbefund (Herr Professor Kaufmann. Prot.-No. 458. 1903. 6 Stunden nach Exitus):

Grosse männliche Leiche von starkem Knochenbau. Hautfarbe schmutzig-weiss, Gesicht und Hals fleckig hellbraun. Haut fettarm.

Links vom Nabel zieht eine 19 cm lange Wunde nach oben, durch Nähte geschlossen; die Ränder wenig gerötet, leicht verklebt, trocken.

Muskulatur von gesättigt roter Farbe, Haut am Thorax stark durchfeuchtet.

Schädelhöhle. Im Sin. longitud. Cruor und Speckhaut. Innenfläche der Dura glatt, blass. Meningen durchfeuchtet. Gehirn ohne pathologischen Befund.

Brusthöhle. Zwerchfellstand beiderseits V. Rippe. Rippen ziemlich hart, die beiden ersten nicht schneidbar.

Lungen seitlich und am Herzbeutel stark adhärent. In den Pleurahöhlen kein abnormer Inhalt. Herzbeutel bedeckt mit sulzigem Fett, enthält ca. 50 cm^3 goldgelbe, klare Flüssigkeit. Innenfläche überall spiegelnd.

Epicard im ganzen verdickt. Herzspitze stark nach links gelegen, rechte Kante fast horizontal. Aus dem rechten Ventrikel entleert sich dunkles, flüssiges, aus dem rechten Vorhof wenig wässeriges Blut, aus dem linken Ventrikel geringe Mengen dunklen, flüssigen Blutes, aus dem linken Vorhof ziemlich viel von derselben Beschaffenheit. Bei Herausnahme des Herzens entleert sich eine mässige Menge dunklen, flüssigen Blutes. In den Venae cavae grosse Cruormassen, in der Aorta lange Speckhaut, ebenso in der Pulmonalis.

Im rechten Ventrikel Speckhaut, die sich in die Pulmonalis und in den rechten Vorhof erstreckt, letzteren prall ausfüllend. Speckhaut sehr zäh. Ventrikel leicht erweitert, Vorhof stärker. Tricuspidalis für drei Finger durchgängig, Klappen zart. Muskulatur des rechten Ventrikels bräunlichrot, Dicke der Wand an der Spitze nach Abzug des Fettes 2 mm. Auch Papillarmuskel und Trabekel zart. Herzohr o. B.

Im linken Vorhof zähes Speckgerinnsel; Foramen ovale geschlossen. Mitralis für zwei Finger durchgängig, Klappengewebe zart; am vorderen Mitralsegel eine gelbe verdickte Stelle.

Linker Ventrikel. Endocard zart, ebenso die Aortenklappen. Im Anfangsteil der Aorta und über dem Sinus Valsalvae finden sich einzelne gelbe Flecken. Muskulatur zäh, bräunlichrot. Coronararterien ziemlich dickwandig, zeigen Fettflecken der Intima.

Linke Lunge. Besonders am Zwerchfell fest verwachsen. Oberlappen überall lufthaltig, auf Druck knisternd. Unterlappen stärker lufthaltig, im oberen Teil ein ungefähr mandelgrosser Herd von derber Konsistenz, graurot, luftleer. In der Umgebung der Bronchien sind hie und da stärkere Pigmentflecken vorhanden, auch die Lymphdrüsen des Hilus sind stark pigmentiert. Bronchialschleimhaut im Oberlappen blass, im Unterlappen blassrot; Bronchien hier erweitert, enthalten wenig schaumige Flüssigkeit. In der Lingula des Oberlappens ein blassgrauroter Herd von vermindertem Luftgehalt.

Rechte Lunge. Im ganzen ziemlich zäh, lässt einzelne Knoten durchfühlen. Auf dem Hauptschnitt ist der Oberlappen blass, zeigt einige graue, narbige, etwas strahlige Stellen ohne Verkreidung. Unterlappen rot, mit vereinzelten prominenten Partien, die luftleer, graurot, aus einzelnen Herdchen zusammengesetzt sind. Nahe der Basis eine kirschkerngrosse Höhle mit grünlicher Wand und weichem, zundrigem Inhalt. Lungenarterien enthalten im Unterlappen Gerinnsel, zum Teil lose sitzend und elastisch, zum Teil völlig obturierend, gerippt, im Innern weich und teilweise ausgehöhlt. Auf weiteren Schnitten zeigen sich die infiltrierten Stellen im Unterlappen ziemlich zahlreich, nirgends findet sich jedoch deutliche Infarktbildung.

Halsorgane. Zunge glatt, Mandeln blass. Kehlkopfschleimhaut blass und glatt; über den Processus vocales beiderseits flache Vertiefungen. Trachea blass.

Ösophagus im unteren Teil, wo er sich erweitert und dickwandiger wird, graubräunlich, streifig gefleckt. Umfang im Beginn 3,5, an der Bifurkation 4,5, unten 5,5 cm. Aus der Submucosa, die hauptsächlich zur Verdickung des unteren Teiles beiträgt, quillt auf Druck trübe, gelbliche Flüssigkeit.

Schilddrüse enthält im linken Lappen zwei über kirschgrosse, etwas glasige, im Zentrum derbere, schwielige Knoten, sonst Organ auf Schnitt derb, körnig.

Abdomen. Bei Eröffnung zeigen sich, entsprechend den oberen Partien der Naht, leichte Verklebungen. In der oberen Bauchgegend liegt die mit leichtem Belag bedeckte Leber vor, diese dem Magen löslich angeklebt. Beim Emporheben des linken Leberlappens zeigen sich auf der resistenten Pylorusgegend sulzige feuchte Massen.

Magen weit, mit der grossen Kurvatur bis unter den Nabel reichend, am Übergang zum Duodenum sehr breit; er ist im linken Hypochondrium, besonders aussen, stark adhärent, mit dem linken Leberlappen und dem Zwerchfell leicht verklebt. Umfang in der Mitte 33 cm. An der kleinen Kurvatur zahlreiche, in Fett eingepackte, infiltrierte Lymphdrüsen, die auf die Umgebung übergreifen. Die Serosa ist an denjenigen Stellen, die nicht vom Fibrinbelag bedeckt sind, von grauweisslicher Farbe, stellenweise perlmutterähnlich glänzend.

Milz am Magen ziemlich fest angeklebt, von zäher Konsistenz. 11 : 7,5 : 3,5. Schnitt glatt, blassgraurot, mit zum Teil keilförmigen, dunkelroten Flecken; in den Gefässen nichts besonderes.

Duodenum im oberen Teil stark gefüllt. Ein Teil des Netzes, das in der Mittellinie sagittal durchtrennt ist, liegt links am Magen und ist unter einer Dünndarmschlinge durchgezogen, deren Schenkel eng aneinanderliegen und welche an der Vorderfläche des Magens angenäht, resp. in den Magen eingepflanzt ist.

Dünndarmschlingen schlüpfrig, zwischen denselben grünliche Flocken und hie und da gelblicher Belag; derselbe ist reichlich im kleinen Becken zwischen den hier hineinhängenden Dünndarmschlingen. Im rectovesikalen Raum ca. 3 Esslöffel einer gelbroten, leicht fadenziehenden Flüssigkeit. Rechts aussen an der Blase ein flacher, derber Geschwulstknoten von etwa Kirschgrösse; dieser ist auf dem Durchschnitt markig gelbweiss, mit

roten Flecken. Beckenperitoneum ziemlich dicht besetzt mit roten Punkten und Flecken, sonst Serosa blaurot.

Rechts kleine Schenkelhernie.

Wurmfortsatz in einer peritonealen Nische hinten vom Coecum, bis zur Mitte fixiert, das distale Ende beweglich, gegen das proximale geknickt, im ganzen 6 cm lang, bleistiftdick.

Im Duodenum eine sehr grosse Menge fäkulent riechender, dünner, bräunlicher Flüssigkeit. Pylorus scharf gegen das Duodenum abgesetzt, Schleimhaut hier wulstig, hart, ganze Wand verdickt.

Magen[1]). Auffallend verändert. Die ganze Magenwand ist sehr dick, am erheblichsten mit 1,5 cm im Pylorusteil. An der Vorderfläche, fingerbreit über der Gastroenteroanastomose beträgt die Dicke 1,3 cm, unterhalb der Operationsstelle gegen die grosse Kurvatur hin 1,0 cm; nach dem Fundus zu reduziert sich die Verdickung auf 0,6 cm, um an diesem selbst wieder auf 1,1 cm anzuwachsen; der Cardiateil misst auf der Schnittfläche 0,7 cm. Die Entfernung von Cardia bis Pylorus, an der Innenfläche der kleinen Kurvatur gemessen, beträgt 11,5 cm, am Fundus ca. 30 cm. An der Verdickung nimmt besonders die Submucosa teil, die im Pylorusteil bis 1 cm dick ist. Auf der ganzen Schnittfläche zeigt sie sich in eine schwappende Masse verwandelt, aus der sich auf Druck trübe Flüssigkeit von sulzig-eitriger Beschaffenheit entleert, worauf sich die Magenwand auf die normale Dicke reduzieren lässt.

Gleich am Pylorus, dessen Umfang an der Innenfläche 8,6 cm misst, beginnt eine 4 cm breite, nur einen kleinen Teil der vorderen Wand freilassende Ulzeration. Das Ulcus zeigt unregelmässigen Rand und fetzigen Grund; letzterer ist noch von zahlreichen Höckern besetzt, welche hauptsächlich gegen das Duodenum zu stark prominieren. Nach dem Magen hin setzt sich die Ulzeration durch einen 0,8 cm breiten, leicht aufgeworfenen Wall mit glatter Oberfläche scharf ab.

Die Mucosa des Pylorusteiles ist blutigrot mit grauweisslichem Belag, der teils kleienförmig, teils aus rundlichen und eckigen Flecken zusammengesetzt ist, teils grössere ablösbare Membranen bildet. Die übrige Innenfläche des stark vergrösserten Magens ist von teils graurötlicher, teils graugelber, teils blutig fleckiger Farbe mit besonders in den oberen Partien deutlich vergrösserter Felderzeichnung.

An der Stelle der Gastroenteroanastomose weist die Magenwand dieselbe Beschaffenheit auf, wie die angrenzenden Partien. Ihre Dicke beträgt an der Nahtstelle 1,0 cm; das angenähte Darmstück zeigt makroskopisch keine abnormen Verhältnisse. Die Nähte zwischen Magenwand und dem Darm reissen leicht auf.

Auch der untere Teil des hier stark erweiterten Ösophagus zeigt Verdickung der Wand, zu der, wie beim Magen, die Submocosa am meisten beiträgt.

Mikroskopischer Befund. Präparat aus der Schnittfläche über der Gastroenteroanastomose[2]), Härtung in Alkohol, Einbettung in Celloïdin, Färbung Hämatoxylin, Eosin.

---

[1]) Fig. 1. Die Beschreibung im Sektionsprotokoll wurde an Hand des Präparates ergänzt.

[2]) Fig. 2.

In der Mucosa sind die Drüsen im allgemeinen gut erhalten, zum Teil finden sich zwischen ihnen Leukozyten, zum Teil zahlreiche rote Blutkörperchen, welche die Schläuche auseinanderdrängen; die letztern Stellen entsprechen den beim makroskopischen Befund erwähnten dunkelroten Stellen. Die Muscularis mucosae ist nur stellenweise zu erkennen, indem sie zum Teil in der leukozytären Infiltration zugrunde gegangen ist, die von hier bis zur eigentlichen Muscularis die ganze Submucosa durchsetzt. Die obern Schichten derselben bestehen aus einer scholligen Masse nekrotischen Gewebes, zwischen der wenige Bindegewebszüge ziehen und spärlich Fibrin, teils als feine Maschen, teils als gröbere Fasern abgelagert ist; das Ganze ist reichlich von Leukozyten durchsetzt. Doch ist hier die Infiltration nicht so bedeutend wie in den tiefern Schichten der Submucosa, in denen Leukozyten und Fibrin in ähnlicher Anordnung wie oben in grosser Menge das Gewebe auseinanderdrängen; die Nekrose des Gewebes ist hier fast gar nicht vorhanden. Diese Infiltration setzt sich von da aus in die Interstitien der Muskelbündel fort, ohne jedoch in letztere selbst einzudringen, und breitet sich auch unter der Serosa aus. Die Serosa selbst ist verdickt und zeigt stellenweise einen feinen Belag von Leukozyten und Fibrinfasern.

Ein weiterer Schnitt von der Grenze des Tumors an der vorderen Magenwand zeigt, dass das Karzinom, das als Carcinoma solidum globocellulare zu bezeichnen ist, gegen den gesunden Teil des Magens ziemlich scharf absetzt; dann folgt eine Zone, die relativ frei von kleinzelliger Infiltration ist, und erst weiter aufwärts beginnt die Phlegmone.

An der Nahtstelle wurde vom Darm ein Querschnitt genommen. Auch hier ist die Submucosa an der dem Magen zunächst liegenden Stelle von massenhaft Leukozyten durchsetzt, deren Ansammlung sich allmählich gegen die vordere Seite des Darmstücks verliert.

Die bakterielle Untersuchung ergab Streptokokken, von denen sich sehr leicht Kulturen anlegen liessen. Im mikroskopischen Präparat sind die Streptokokken nach Gram mit Boraxkarminvorfärbung gut zu erkennen[1]). Sie sitzen teils in grösserer Anzahl intracellulär, teils in Haufen und Ketten geordnet extracellulär zwischen den Bindegewebs- und Fibrinfasern.

Leber. An der Leberpforte findet sich eine Anzahl derber, von weissen Geschwulstknoten durchsetzter Lymphdrüsen. In der Pfortader ein bleistiftdicker, im Innern weicher Thrombus, deutlich geschichtet. Leber blutreich, deutliche acinöse Zeichnung von bräunlich grauer Farbe. Zentrum der Acini leicht vertieft. Der Thrombus in der Pfortader sitzt lose, führt in den hintern untern Teil des rechten Lappens; Parenchym hier wenig verändert, nur eine Spur stärkerer rötlicher Fleckung.

Linke Niere. Kapsel gut abziehbar; an der Oberfläche prominiert eine kirschkerngrosse Cyste mit klarem Inhalt. Rinde fleckig graurot. Auf Schnitt Farbe graurot, Rinde und Mark o. B.

Rechte Niere. Stärker fleckig, teils graurot, teils blaurot, teils mit hellen, blauroten Flecken, ziemlich verwaschen, zum Teil auch auf dem Durchschnitte zu sehen. An einer Stelle ein ziemlich weiches, stecknadelkopfgrosses Knötchen von blassgrauer Farbe.

Im Darm blutiger Inhalt, Schleimhaut o. B.

---

[1]) Fig. 3.

In der linken Vena hypogastrica ein geschichtetes graurotes Gerinnsel.

Intima der Aorta im Brustteil ziemlich stark von weissen und gelblichen Prominenzen bedeckt, hier und da grössere gelbliche Plaques der Intima, ebenso an der Teilungsstelle der Carotiden.

Bauchaorta ähnlich wie die Brustaorta.

Harnblase stark kontrahiert, leicht auszudehnen, leer. Schleimhaut graurot.

Prostata ungefähr kastaniengross, auf Schnitt derb, zahlreiche Corpora amylacea.

Samenblasen stark gefüllt, o. B.

Rectum enthält bräunlichen Kot. Schleimhaut grau, auf der Höhe der zahlreichen Falten gerötet.

Anatomische Diagnose: Carcinoma pylori. Gastroenteroanastomosis. Phlegmone gravissima ventriculi pertinens in partem inferiorem oesophagi. Peritonitis fibrinoso-purulenta. Infiltratio carcinomatosa lymphoglandularum portalium. Thrombosis venae portae. Metastasis carcinomatosa serosae vesicae urinariae. Thrombosis venae hypogastricae sin. Embolia pulmonum. Bronchopneumonia praecipue lobi inf. dextri.

Epikrise. Fassen wir die Ergebnisse der Untersuchung dieses Falles kurz zusammen, so handelt es sich um eine ungewöhnlich weit ausgebreitete, nicht nur den gesamten Magen einnehmende, sondern auch auf den unteren Teil des Ösophagus und den dem Magen zunächst liegenden Bezirk der angenähten Dünndarmschlinge sich fortsetzende Phlegmone, bei gleichzeitig bestehendem ulzeriertem Karzinom des Pylorus. Die Phlegmone hat ihren Hauptsitz in der Submucosa, jedoch sind die Infektionserreger auch intermuskulär bis zur Serosa vorgedrungen, und eine allgemeine fibrinös-eitrige Peritonitis hat sich angeschlossen. Diese hat den Tod herbeigeführt.

Es wäre nun noch die Frage zu ventilieren, ob die Phlegmone in Abhängigkeit von dem ulzerierten Karzinom oder etwa von der Gastroentero-Anastomose zu bringen ist. Bemerkenswert ist für die Beurteilung dieser Frage der Umstand, dass 1. aus der Krankengeschichte nicht zu entnehmen ist, dass die Phlegmone vor der Operation da war, und 2., dass bei der Anlegung der Magendarmverbindung nichts von einem ungewöhnlichen Verhalten der Magenwand erwähnt wird. Im Bereich der Anastomose kann daher zur Zeit der Operation die Phlegmone noch nicht bestanden haben. Bei der Sektion wird aber das Gebiet der Gastroentero-Anastomose ebenso phlegmonös angetroffen wie das Gros des veränderten Magens. Mikroskopisch wird auch die Mitbeteiligung des angenähten Darmstückes konstatiert, anderseits gegen das

Karzinom hin eine von Infiltration freie Zone der Submucosa gefunden. Das alles spricht in hohem Grade dafür, dass die im Magen jedenfalls vorhandenen Streptokokken bei Gelegenheit der operativen Eröffnung der Magenwand in dieselbe eindrangen. Bei der Vollkommenheit der Asepsis und Antisepsis kann hier natürlich kein Kunstfehler, sondern nur ein unglücklicher Zufall erblickt werden. Die Koinzidenz von zufällig anwesenden, sehr virulenten Streptokokken im Mageninhalt mit der Eröffnung der Saftbahnen und Maschen der Magenwand durch die Operation ist für das Zustandekommen der Phlegmone verantwortlich zu machen. Auch die Krankengeschichte, welche nach der Operation eine progrediente Verschlimmerung des Zustandes vermerkt, spricht unzweideutig für unsere Auffassung.

Fall II, aus Basel.

Krankengeschichte. Frauenspital 1882. Herr Prof. Bischoff.

35 jährige Frau, Para VI. Frühere Geburten normal. In der IV. Gravidität viel Krämpfe im Unterleib. Früher nie krank.

20. IV. Temperatur 36,9, Puls 72. I. Schädellage. Geburt hat normalen Verlauf. Placenta $^1/_2$ Stunde später auf leichten Druck.

21. IV. 37,2 37,9.

22. IV. 37,0 76 38,0.

23. IV. 37,1 80 37,9.

24. IV. 37,1 38,3.

25. IV. 39,8 112 40,4 38,9.

Pat. klagt über Schmerzen in der rechten Seite. Keine Druckempfindlichkeit im Leibe.

26. IV. 40,2 116 40,0 39,2 39,2.

Chin. mur. 2,0. Status idem.

27. IV. 39,9 96 39,2 37,9 37,1.

Chin. mur. 2,0. Zunahme der Schmerzen in der rechten Seite. Untersuchung ergibt etwas Abschwächung des Perkussionsschalles und vermindertes Atmen.

28. IV. 39,4 112 40,4 39,3 112 39,6.

Pat. kann keine Antipyretica mehr nehmen. Hinten rechts handbreite Dämpfung, pleuritisches Reiben.

Chin. mur. 1,0 morgens und 0,5 abends in Klysma.

29. IV. 39,6 116 39,9 39,5 39,5.

Starke Empfindlichkeit im Leibe, derselbe ist aufgetrieben, Dyspnoe nicht hochgradig. 5 Stühle.

30. IV. 39,3 120.

Leib stark aufgetrieben, ausgesprochene Peritonitis 1. V., mittags 12 Uhr 40 Minuten, Exitus letalis.

Klinische Diagnose: Puerperalfieber.

Sektionsbefund: 2. V., morgens 11 Uhr 30 Min., Prot.-No. 132. 1882.

Länge 146. Gewicht 40,81. Ernährungszustand mangelhaft. Abdomen aufgetrieben, zeigt zahlreiche Striae. Mammae schwach entwickelt, rötlich, enthalten reichlich Milch.

Schädelhöhle nicht seziert.

Brusthöhle. Zwerchfellstand links V., rechts IV. Rippe.

Linke Lunge frei, rechte Pleurahöhle enthält rötlich trübe Flüssigkeit, mit Flocken vermischt. Am Unterlappen dicke breiige Auflagerung. Herzbeutel enthält leicht getrübte Flüssigkeit.

Herz. Linker Ventrikel etwas hypertrophisch. Muskulatur bräunlichrot, Aorta 6,1 cm. Sonst o. B.

Linke Lunge. Oberlappen gut lufthaltig, Unterlappen schmutzigraurot, ebenfalls lufthaltig.

Rechte Lunge. Oberlappen lufthaltig. Auf der Pleura ziehen einige derb anzufühlende Streifen gegen den Hilus. Mittellappen wenig lufthaltig, gross, schlaff. Unterlappen atelektatisch, dunkelrot. Auch hier, wie im Mittellappen, weissliche Streifen, von der Pleura gegen den Hilus ziehend. An der Basis missfarbene Streifen, die keilförmig in das Gewebe eingreifen.

Zellgewebe des Mediastinum posterius vom Hilus nach abwärts sehr stark ödematös, gelblich. Rechts ist das Ödem besonders stark, nach unten in eitrige Infiltration übergehend; nach oben erstreckt es sich der Aorta entlang bis zum unteren Umfang der Glandula thyreoidea.

Bauchhöhle enthält eine grosse Menge trüber, gelbroter, fadenziehender Flüssigkeit, gegen das kleine Becken zu mit groben Flocken vermischt. Ovarien mit breiigem Exsudat bedeckt. Zellgewebe vor dem Promontorium stark ödematös. Grosses Netz am rechten Ovarium adhärent.

Milz vergrössert, blass graurot, Trabekel und Follikel deutlich.

Leber gross, auf Schnitt graubräunlich, Acini undeutlich.

Gallenblase dickwandig, Serosa weisslich trüb, Schleimhaut blassgelb.

Magen und Duodenum enthalten gelbliche Flüssigkeit. Magenschleimhaut gelblich, Submucosa der Pars pylorica 1 cm dick, graugelb, ödematös, entleert auf Druck weissliche, trübe Flüssigkeit. Vom Pylorus weg, 5 cm weit, ist die Schleimhaut trübblass. Ligamentum gastrocolicum und hepatogastricum sind eitrig infiltriert.

Linke Niere. Weich, nicht vergrössert. Gewebe blass, graurot, nicht getrübt.

Rechte Niere grösser als die linke. Kapsel ödematös, Nierenbecken blassgraurötlich mit einigen Ecchymosen.

Rectum und Harnblase o. B.

Vagina. Schleimhaut diffus gelbweiss, lederartig zäh. Links eine bohnengrosse, leicht rötliche Stelle, unter der sich Eiter befindet.

Ligamentum latum sinistrum leicht ödematös. In der Nähe des Cervikalteiles zähe eitrige Pfröpfe, die zum Teil im Uterusgewebe stecken.

Ligamentum latum dextrum ist nach oben ödematös, nach unten findet sich trübe eitrige Infiltration mit zahlreichen Eiterpfröpfen.

Uterus. Hintere Wand blass, trüb. Von der Mittellinie nach rechts vereinzelte gelbliche Pfröpfe in den äusseren Schichten. Organ im ganzen vergrössert. Innenfläche rauh, mit zahlreichen rötlichen Fetzen. Placentarstelle hinten oben, gelblichweiss.

Linkes Ovarium wallnussgross, feucht, weich, mit eitrigen Einlagerungen gegen den Hilus zu.

Rechtes Ovarium gelblich, mit eitrigen Zügen gegen den oberen Rand.

Dünndarm enthält reichlich breiige Massen. Schleimhaut rötlich.
Coecum und Colon. Schleimhaut blassrötlich, geschwollen.
Anatomische Diagnose: Parametritis, Oophoritis duplex. Peritonitis fibrinoso-purulenta. Pleuritis dextra. Phlegmone mediastini posterioris. Pneumonia interlobularis dextra. Phlegmone ventriculi.

Epikrise. Die Beurteilung dieses Falles dürfte keine ganz einfache sein. Im Verlauf einer hoch fieberhaften Puerperalerkrankung (Parametritis, Oophoritis duplex), die zunächst nur mit Schmerzen in der rechten Seite einherging, entstand eine, jedenfalls vom Abdomen aus fortgeleitete Pleuritis, die als Lymphangitis die Lungen durchsetzend in das Mediastinum posticum vordrang. Dann bildeten sich die Erscheinungen der allgemeinen Peritonitis (starke Empfindlichkeit des Leibes, Auftreibung) mehr und mehr aus. Spezielle Magensymptome finden sich nicht angegeben. Bei der Sektion findet sich eine Phlegmone des Pylorusteiles des Magens, und das Ligamentum gastro-colicum und hepatogastricum sind eitrig infiltriert. Es fragt sich nun, ob es sich hier um eine hämatogene, metastatische Gastritis phlegmonosa handelt oder ob ein anderer Modus der Infektion anzunehmen ist. Gegen erstere Annahme scheint uns der gesamte Sektionsbefund zu sprechen. Wir haben sonst keine hämatogenen Herderkrankungen, also vor allem keine Abszessbildung in den Lungen, während sowohl für die Parametritis und Oophoritis, wie für die rechtsseitige Pleuritis eine Entstehung durch Ausbreitung auf dem Lymphweg die nächstliegende zu sein scheint, was für die weitere Ausbreitung von der Pleura auf den interstitiellen lymphatischen Wegen der rechten Lunge in das Mediastinum posticum ja schon mit blossem Auge zu konstatieren war. Wenn uns nun auch das anatomische Präparat nicht mehr zur Untersuchung vorlag, so möchten wir doch einmal wegen der eben erwähnten positiven und negativen (Fehlen von Lungenherden) Befunde und zweitens wegen der im Sektionsprotokoll erwähnten Beteiligung der Ligamente des Magens es nicht für zu gewagt halten, eine retrograde Infektion auf dem Lymphweg für die auf den Pylorusteil beschränkte Phlegmone in Anspruch zu nehmen. In Bezug auf die allgemeine Peritonitis fibrinoso-purulenta ist natürlich anzunehmen, dass dieselbe direkt von der puerperalen Affektion und nicht erst von der Phlegmone des Magens aus entstand.

Fall III. Breslau, 10. VI. 1895.

43jähriger Arbeiter. Starker Potator. Seit 8 Tagen bestanden peritonitische Erscheinungen, starkes Brechen und heftige Schmerzen in der Magengegend.

Sektionsbefund: In der Cardiagegend ist die Magenwand ödematös, gerötet, Schleimhaut verdickt. Die Serosa ist ebenfalls gerötet. Auf derselben zeigen sich fibrinöse Beläge und zahlreiche erweiterte, oft perlschnurartig geformte, geschlängelte Lymphgefässe. Magenwand hauptsächlich in der Submucosa mit gallertartigem, grüngelbem Eiter infiltriert. Rötung und Schwellung in der Pylorusgegend. — Die Darmschlingen sind erweitert, Netz damit verklebt durch fibrinös-eitrigen Belag.

Im peritonitischen Eiter Streptokokken.

Anatomische Diagnose: Phlegmonöse Gastritis, Peritonitis.

Mikroskopischer Befund: Schleimhaut zeigt in allen Schichten mässige Infiltration mit Leukozyten. Muscularis mucosae gut erhalten. In der Submucosa zwischen den Bindegewebszügen starke leukozytäre Infiltration und Fibrinanhäufung in feinern und gröbern Fasern, welche das Gewebe auseinanderdrängen und sich auch zwischen die Muskelbündel der innern und äussern Schicht ausbreiten. Die Serosa ist verdickt und zeigt stellenweise Auflagerung von Leukozyten und Fibrin als feine Fasern.

Im Präparat zahlreiche, nach Gram färbbare Kokken, teils in den Lymphbahnen, teils intra-, teils extrazellulär im Gewebe.

Epikrise: Die kurzen Daten aus der Anamnese, sowie der Sektionsbefund, welcher die Magenphlegmone als Hauptherd und als Ausgangspunkt der Peritonitis nachwies, sprechen unzweideutig dafür, dass die Magenmucosa die Eingangspforte für die Streptokokkeninfektion abgab. Wir müssen uns als das Nächstliegende vorstellen, dass der Magensaft bei dem notorischen Potator seine normale bakterienfeindliche Beschaffenheit verloren hatte, so dass Streptokokken entweder mit Speisen aus den oberen Wegen des Digestionstractus — wobei in erster Linie an die Mundhöhle zu denken ist — oder aber bei einem Brechakt aus dem Duodenum — wo sie ja oft angetroffen werden — in den empfänglichen Magen gelangten und in dessen Mucosa irgendwo eindrangen, um dann erst in der lockeren, an Lymphbahnen so reichen Submucosa sich lebhaft auszubreiten. Leicht denkbar ist es ja, dass entweder eine kleine traumatische Läsion der Mucosa durch ein Knochenstückchen, eine Fischgräte (Hering?) oder dergleichen als Hülfsmoment mitspielte, oder man könnte auch an eine, bei Potatoren gewiss nicht seltene hämorrhagische Erosion denken, welche als Eingangspforte diente. Beides braucht dann ja natürlich bis zur Autopsie nicht mehr zu sehen zu sein, da ja doch die Krankheitsdauer mindestens 8 Tage betrug. Wir dürfen annehmen, dass nach dieser Zeit eine kleinste Schleimhautläsion — und mehr brauchen wir als Infektionspforte gar nicht — mit aller Wahrscheinlichkeit nicht mehr nachweisbar war.

Als Ergänzung der Tabellen von Jakoby und Ziemann führe ich im folgenden noch 14 von mir in der Literatur auf-

gefundene Fälle in kurzem Auszug an, die teils früher, teils seit diesen Arbeiten beschrieben wurden.

Fontan (67), 36jähriger Bleiarbeiter. Ätiologie: Genuss von Speisen, die in schlecht verzinnten Gefässen gekocht wurden. — Heftige Koliken, Erbrechen, anfangs Durchfall, später Obstipation; Schüttelfrost, Schmerz und Druckempfindlichkeit im Epigastrium. Puls klein, fadenförmig.

Allgemeine Peritonitis. Magenwände verdickt, beim Einschneiden in der ganzen Submucosa Eiteransammlung. Mucosa mit vier Ecchymosen, zwei oberflächlich, zwei je einfrankstückgross, die ganze Dicke der Mucosa durchsetzend. Keine Ulzeration. Ösophagus und Darm intakt.

Page (68), 54jähriger Mann. Konstantes Erbrechen und Aufstossen. Operation wegen maligner Ösophagusstriktur. Gastrostomie. Nach einigen Tagen Exitus.

Phlegmone des Magens an der grossen Kurvatur. Lokale Peritonitis.

Macleod (69), 63jähriger Arbeiter. Schüttelfrost, Schmerzen in der Magengegend und Magenbrennen. Fieber, Benommenheit, Delirium. Nach 4 Tagen Exitus.

Magenwand auf der ganzen grossen Kurvatur und am Pylorus verdickt, Eiteransammlung zwischen Mucosa und Muscularis. Mucosa scheinbar normal.

Caylay (70), 26jährige Frau. Kopfschmerzen, Schmerzen im Abdomen und in den untern Extremitäten. Im Anfang Brechen und Fieber. Dauer 4 Tage.

Eitrige Peritonitis. Magen erweitert, Wände verdickt. Eitrige Infiltration der ganzen Magenwand zwischen Mucosa und Peritoneum, am meisten am Pylorus. Streptokokken und Bacterium coli.

Huguenin (71), 73jähriger Maler. Saturnismus, Cystitis purulenta. Anfallsweise Magenschmerzen, Aufstossen, kein Brechen. Abdomen aufgetrieben, keine Druckempfindlichkeit. Fieber.

Magen leicht dilatiert. Nahe dem Pylorus ein altes Ulcus. Magenwand verdickt, namentlich in der Umgebung des Ulcus; hier 1 cm dick, gegen die Cardia 4 mm. Aus der verdickten Wand Eiter ausdrückbar. Fibrinöseitrige Peritonitis. Streptokokken.

Ätiologie: Ulcus rotundum und Gastritis chronica.

Klieneberger (72), 67jähriger Schneider. Emphysem, Bronchitis, Bronchopneumonie. Vergiftung nach Einnahme von Jodkalium und Kalomel durch Quecksilberkalijodid. Dauer 6 Tage.

Magenwand in der ganzen Ausdehnung verdickt, Eiter in der Submucosa. Abszesse der Magenfalten, Hämorrhagien der Schleimhaut. Fibrinöseitrige Peritonitis. Nach Gram färbbare Kokken.

Berka (73), 32jährige Taglöhnerin. Hohes Fieber, Benommenheit, kleiner frequenter Puls. Abszess über der ersten und zweiten linken Rippe.

Magen erweitert, starr. Wand bis fingerdick, von gelbgrüner Farbe. Submucosa verbreitert, schwammartig zusammendrückbar, entleert dabei serös-eitrige Flüssigkeit. Ausdehnung vom Pylorus bis gegen die Cardia. Kein Schleimhautdefekt. Streptokokken nachgewiesen.

Ätiologie: Sekundär im Verlaufe einer Gastritis.

Triger (74), 35jährige Haushälterin. Appetitlosigkeit, Druck im Epigastrium, später Schmerzen in dieser Gegend; Brechen schwärzlicher Massen. Fieber, Coma, Tod.

Viscerales und parietales Peritoneum injiziert. Palpation des Magens ergibt ungewohntes Gefühl des Widerstandes. Schleimhaut in dicken Falten von schwärzlicher Farbe; Auflagerung von Detritus, geronnenem und verdautem Blut. Wand verdickt bis 1½ cm; eitrige Infiltration der Submucosa, Muscularis noch erkennbar. Lokale Peritonitis. Kein Karzinom, keine Ulzeration. Streptokokken.

Schiebel (75), 44jährige Frau mit Leberlues und Milztumor. Heftiges Erbrechen, Kopfschmerz, Abgeschlagenheit. Stuhl normal. Kein Fieber. Anhaltende starke Schmerzen in der Magen- und Lebergegend. Plötzlicher Exitus am 8. Tage.

Wandung des Magens im Pylorusteil sehr stark verdickt, Schnittfläche grünlich, bei Druck quillt puriforme Masse hervor. Kein Geschwür oder Defekt der Schleimhaut. Duodenum ödematös, ebenfalls in der Submucosa verdickt, jedoch nicht von eitriger Beschaffenheit.

Polak (76). Erwähnung eines Falles, bei dem der Magen im Cardiateil stark verdickt und gleichmässig von Eitermassen durchsetzt war, die sich auf Druck aus der Submucosa auspressen liessen. Schleimhaut von oberflächlichen Geschwüren durchsetzt, durchlöchert und stellenweise abgehoben. Streptokokken.

Schmidt (77). 76jährige Frau. Primäre Phlegmone, beziehungsweise diffuse eitrige Lymphangitis und Perilymphangitis der Submucosa des Pylorusteiles. Eitrige Peritonitis, doppelseitige Pleuritis. Infektion vielleicht durch zwei kleine streifenförmige, oberflächliche Defekte der Schleimhaut. Streptokokken.

Merkel (78). 45jährige Taglöhnersfrau. Phlegmone des Magens mit Ausnahme des Fundus. An der kleinen Kurvatur ein zirka einpfennigstückgrosses, scharfrandiges Ulcus, das bis zur Muscularis reicht; die Submucosa ist in dessen Umgebung besonders stark infiltriert. Serosa des Magens mit Fibrinauflagerung und zahlreichen eitrig infiltrierten Lymphgefässen. Streptokokken.

Wipham (79). 41jährige Person. Starke Leibschmerzen, Erbrechen, Tod unter Erscheinungen der Peritonitis.

Magen: Cardiateil verdickt, Mucosa infiltriert. Der Pylorusteil zeigt eitrige Infiltration zwischen Mucosa und Muscularis.

Matthes (80). 53jährige Wirtschafterin. 9 Wochen vor Exitus Ödem der Beine. Unterschenkelgeschwür. Leib allmählich praller, Tumor um die Nabelgegend. Nach 4 Wochen Atembeschwerden. Punktion des Ascites; Digitalis, Diuretica. Drainage der Oberschenkel, 4 Tage vor Exitus Erysipel daselbst. Plötzlicher Tod.

Im Abdomen zirka 8 Liter trübgelber Flüssigkeit. Serosa trüb, injiziert. Dünn- und Dickdarm von eigenartiger Starre, ebenso der Magen. Submucosa der gesamten Magendarmwand eitrig infiltriert, am Magen besonders im Pylorusteil. Fibrinöse Pleuritis, hochgradiger Milztumor. Streptokokken, Diplokokken.

Ätiologie: Metastatisch vom Unterschenkelgeschwür aus.

Auf Grund der in Summa 83 Beobachtungen wollen wir in folgendem ein zusammenfassendes Bild der Magenphlegmone zu

entwerfen suchen und betrachten vorerst die Anatomie dieser Affektion[1]).

Wie eingangs der Arbeit erwähnt, unterscheidet man bei der phlegmonösen (fibrinös-eitrigen oder reineitrigen) Magenwandentzündung eine zirkumskripte Form oder den Abszess und die diffuse Infiltration oder Phlegmone im eigentlichen Sinne.

Die Abszesse können vereinzelt oder in der Mehrzahl vorkommen und bis zu Faustgrösse sich entwickeln. Ihr Sitz ist gewöhnlich in der Submucosa; die Schleimhaut und die Serosa zeigen dabei wenig Veränderungen oder sind nur hyperämisch. In einigen Fällen jedoch erfolgt Perforation und der Abszess entleert sich in den Magen oder in das Abdomen; im letzteren Falle folgt eitrige Peritonitis, im ersteren kann die Abszesshöhle sich reinigen, später vernarben und unter Umständen eine Stenose des Magenlumens bedingen, oder es kann sich unter Einwirkung des Magensaftes ein chronisches Magengeschwür bilden.

Bei der diffusen Infiltration zeigt sich in situ der Magen gewöhnlich stark aufgetrieben; die Wandung ist eventuell bis auf das Sechsfache verdickt, und von der Schnittfläche quillt eine sulzig- oder wässerig-eitrige oder reineitrige Masse, oder man kann die Flüssigkeit mit nur geringem Druck auspressen.

Die Submucosa ist der Hauptsitz der Veränderung. Sie trägt das Wesentliche zur Verdickung der Magenwand bei; sie ist sulzig, trüb gelbweiss oder grüngelb wie Eiter und zeigt makroskopisch auf Druck ein feines Maschenwerk, aus dem die Eitermasse hervorquillt; bei länger dauerndem Druck lässt sich die Magenwand gewöhnlich auf ihre normale Dicke reduzieren.

Die Schleimhaut ist infolge der Injektion der Gefässe gerötet oder durch Hämorrhagien stellenweise fleckig braunrot verfärbt. Oft ist sie von unten her von feinsten multiplen Löchern siebförmig durchsetzt (3, 4, 37, 52, 76), oder es zeigen sich grössere Defekte bis zu Kirschkerngrösse mit unterminierten Rändern, welche sich in das maschige Gewebe der Submucosa eröffnen und aus deren Grund sich auf Druck Eiter entleert (8, 23, 24, 66). In anderen Fällen (7, 16, 69, 74, 75) fehlen Defekte der Schleimhaut, und es wird sogar ausdrücklich angegeben, dass die Mucosa scheinbar normal war. Eine besondere Bedeutung können gleich-

[1]) Die Numerierung der Fälle weist auf betreffenden Autor im Literaturverzeichnis.

zeitig vorhandene ältere ulzeröse Prozesse (Ulcus rotundum, Karzinom) haben, indem sie eventuell als Eingangspforten für die Magenwand-Infektion in Betracht kommen können (vergl. darüber später S. 20).

Jacoby (57) erwähnt noch eine stellenweise auftretende faltenartige oder knopfförmige Vorwölbung der Schleimhaut, die er einer lokalen stärkeren Eiterinfiltration zuschreibt, während Brandt solche Bilder durch Schrumpfung der angrenzenden Submucosa zu erklären sucht.

Die Muscularis ist in den meisten Fällen makroskopisch intakt; doch können die Bündel durch das Exsudat auseinandergedrängt werden, und die Infiltration, die hier den Lymphbahnen folgt, kann so zwischen Muscularis und Serosa vordringen und sich ausbreiten; ja, erstere kann auch selbst vollständig zugrunde gehen, was aber sehr selten ist, so dass die Phlegmone den ganzen Platz zwischen Mucosa und Serosa einnimmt (1, 18, 19, 70).

Die Serosa ist nur in 5 Fällen (12, 19, 39, 47, 55) makroskopisch unbeteiligt geblieben, zum mindesten mikroskopische Infiltration wird aber wohl kaum über einer phlegmonösen Partie vermisst werden. Der Propagation auf die äussere Haut des Magens wird ja bei dem so vollkommen ausgebreiteten Lymphgefässnetze der Weg geradezu vorgezeichnet. Bei unserem Fall III sahen wir auch die auf der Serosa verlaufenden Lymphbahnen makroskopisch sichtbar affiziert, dasselbe trifft zu bei dem Fall von Schmidt (77). Durch Ausbreitung des Prozesses auf die Serosa entsteht gewöhnlich Peritonitis, die je nach dem Grade, der Dauer und Ausdehnung der Phlegmone eine mehr oder weniger grosse Intensität oder Extensität erreicht.

Der Grad der räumlichen Ausbreitung der Phlegmone der Magenwand ist in den einzelnen Fällen sehr verschieden. In ihrer ganzen Ausdehnung wurde die Magenwand betroffen in 36 Fällen, in 2 Fällen war nur die Cardia verschont geblieben. In unserem Falle I betraf die Phlegmone nicht nur den gesamten Magen, soweit derselbe nicht vom Pyloruskarzinom eingenommen war, sondern setzte sich auch auf die angenähte Darmschlinge und den unteren Teil des Ösophagus fort; letzterer war auch im Falle Chvostek (34) bei einer Phlegmone des Cardiateiles und der grossen Kurvatur mitbeteiligt. Im Falle Lindemann (50) fand sich ein Weitergreifen auf das Duodenum, und beim Fall Matthes (80) bestand neben der Magenphlegmone eine diffuse

submucöse Eiterung des gesamten Darmtractus; wo hier die Phlegmone begonnen hat, liess sich nicht bestimmen.

Die Exsudatmasse ist nicht immer gleichmässig verteilt; oft sind einzelne Teile besonders stark infiltriert und man neigt dann dazu, auf die betreffende Stelle den Ausgangspunkt zu verlegen. Doch ist hier eine gewisse Reserve darum geboten, weil für die Massenhaftigkeit der Ansammlung in den Maschen der Magenwand auch die topographischen Beziehungen zu Nachbarorganen in Betracht kommen können; die weniger von Nachbarteilen gedrückten Stellen, also besonders die grosse Kurvatur und ihre Nachbarschaft an der Vorderfläche, können naturgemäss mehr anschwellen als zum Beispiel die vom linken Leberlappen bedeckten oberen Teile der Vorderfläche gegen die kleine Kurvatur hin.

Es kommen natürlich auch Kombinationen von Abszess und Phlegmone vor, wobei man zuweilen vielleicht den Abszess als das Primäre aufzufassen hat, während häufiger gewiss das Umgekehrte der Fall war. Sehen wir doch auch besonders bei Phlegmonen der äusseren Weichteile meist erst die oft brettharte Phlegmone und darauf hier und da in dem infiltrierten Gebiet den Prozess bis zu eitriger Schmelzung fortschreiten. Von Kombinationen erwähnt Auvray (5) vier Abszesse und Phlegmone der ganzen Magenwand, Ackermann (17) multiple Abszesse, deren Umgebung eitrig infiltriert war, Treuberg (45) einen hühnereigrossen Abszess am Pylorus und Verdickung der übrigen Magenwand.

Von einzelnen Teilen des Magens sind am meisten die Pars pylorica und die Gegend der Cardia betroffen, am wenigsten der Fundus und die kleine Kurvatur; natürlich lassen sich genaue Grenzen nicht ziehen, und Übergänge der einzelnen Bezirke in die nächstgelegenen findet man in der Mehrzahl der Fälle.

Was die Ätiologie der Gastritis phlegmonosa betrifft, so muss man unterscheiden zwischen primärer und sekundärer oder metastatischer Erkrankung. Dass bei beiden eine bakterielle Infektion die Ursache bildet, ist wohl selbstverständlich und auch durch zahlreiche Untersuchungen erwiesen. In einer grossen Zahl der Fälle sind Streptokokken gefunden worden (Fälle 40, 47, 48, 49, 63, 71, 73, 74, 76, 77, 78, 80 und unsere Fälle I und III). Auch Mischinfektion ist vorgekommen, Streptokokken und Staphylokokken (in Fall 54), Streptokokken mit Bacterium coli (in Fall 70), Strepto- und Diplokokken (in Fall 80). Im Falle Kelynak (Fall 55) fanden sich grampositive Stäbchen, ähnlich dem Bac-

terium coli, bei Klieneberger (Fall 72) nach Gram färbbare Kokken, und Loewenstein (Fall 28) hat Kokken nachgewiesen.

Wenn es nun feststeht, dass allein eine Invasion von Eitererregern stets die Causa essentialis für eine eitrige Magenwandentzündung abgibt, so spielen doch eine Reihe von Faktoren, die in der älteren Literatur mit Unrecht als wesentliche Veranlassungsmomente figurieren, wenigstens zuweilen als Gelegenheitsursachen wohl eine gewisse Rolle, so das Potatorium, die Diätfehler, Traumen, Vergiftungen, selbst die Erkältung. Durch Veränderung der Qualität des Magensaftes, sowie auch durch kleine oberflächliche Läsionen der Schleimhaut mag hier der Eintritt der Bakterien in das lebende Gewebe ermöglicht werden.

Auf metastatischem Wege mögen manche Fälle zustande gekommen sein, wo sich die phlegmonöse Gastritis an ein bereits bestehendes infektiöses Leiden, so an Puerperalfieber, Typhus, Variola, Pyämie anschloss. Dass aber auch hier nicht ohne weiteres stets eine hämatogene Entstehung angenommen zu werden braucht, haben wir an der Hand unseres II. Falles (vergl. S. 13) dargetan, wo der ganze Zusammenhang trotz Puerperalfiebers für eine Entstehung der Phlegmone auf dem Lymphwege spricht.

Anders verhält es sich bei bereits bestehenden tieferen Läsionen der inneren Magenwandschichten, z. B. bei Ulcus rotundum oder bei Carcinoma ulceratum, wo den Bakterien das Eindringen scheinbar sehr leicht gemacht wird. Doch ist das, wie aus den später anzuführenden statistischen Angaben hervorgeht, immerhin selten, besonders wenn man die grosse Häufigkeit sowohl der Ulcera rotunda als auch der Magenkarzinome in Betracht zieht. (Liefern letztere doch z. B. nach der Statistik der Basler pathologisch-anatomischen Anstalt von F. Müller [Schweiz. Zeitschr. f. Statistik, Jahrg. 1905, und Inaug.-Diss., Basel 1905], welche 30 Jahre berücksichtigt, das grösste Kontingent von sämtlichen Karzinomen.) Bei Berücksichtigung der histologischen Verhältnisse sowohl des Ulcus rotundum als auch des Magenkarzinoms ist ihre geringe Tendenz, als Eingangspforte einer akuten Infektion zu dienen, freilich wohl begreiflich. Narbengewebe begrenzt den vom Ulcus rotundum chronicum geschaffenen Defekt, während das frische peptische Ulcus ja gerade einer besonders sauren Beschaffenheit des Mageninhaltes seine Entstehung verdankt, was natürlich auch eine antibakterielle Wirkung gegenüber etwa vorhandenen Eitererregern bedeuten muss. Beim Karzinom aber sehen wir gerade bei den bald in die Tiefe vordringenden diffusen

Formen eine rasche vollständige Okkupation der Lymphbahnen der Submucosa durch die Krebszellen, so dass für die Entstehung einer phlegmonösen Exsudation gar kein Platz mehr bleibt, wenn selbst der Tumor stark zerfällt.

Eine seltene Stellung nimmt unser Fall I ein, in welchem wahrscheinlich durch die Anlegung der Gastroentero-Anastomose die Infektionspforten für die Streptokokken des Mageninhaltes eröffnet, d. h. das Eindringen der Bakterien in die Magenwand ermöglicht wurde. Hier wurde also durch die Operation die Causa occasionalis für die Invasion der Streptokokken geschaffen. Ähnlich verhielt es sich in einem der von Jakoby (58) publizierten Fälle, der ein 24jähriges Mädchen mit Pyloruskarzinom betraf. Hier wurde von v. Eiselsberg die Gastroenterostomia retrocolica anterior gemacht, woran sich die Phlegmone anschloss, die nach 6 Tagen durch eitrige Pleuritis zum Tode führte. Auch Page (68) beschreibt einen Fall von Magenphlegmone nach Gastrostomie wegen maligner Ösophagusstriktur. Auffallend muss es erscheinen, dass solche verhängnisvolle Ereignisse nach Gastroentero-Anastomose bezw. Gastrostomie nicht häufiger sind, da diese Operationen doch gerade so oft unter Verhältnissen gemacht werden, welche mit einem besonders grossen Bakterienreichtum des Mageninhaltes, der, wie Stieda (58) sagt, „von Bakterien wimmelt“, einhergehen.

In gewissen Fällen findet man mehrere bei der Beurteilung der Genese der Phlegmone mit in Betracht kommende Momente, so Ulcus und chronische Gastritis (71), Arsenvergiftung und Karzinom (52); wieviel dabei auf Konto der einen oder der anderen Affektion kommt, ist meist schwer zu entscheiden.

Unter den 83 gesammelten Fällen sind bei 39 Fällen keine mutmasslichen Ursachen angegeben, bei den übrigen 44 verteilen sich dieselben folgendermassen:

Potatorium: 3, 7, 8, 19, 32, 37, 40, III. Diätfehler: 9, 16, 20, 35, 47. Erkältung: 1, 23. Vergiftung: 18, 67 (Kochen von Speisen in schlecht verzinnten Gefässen), 52 (Arsenvergiftung und Karzinom), 74 (Jodkali und Calomel), 34 (Genuss verdorbener Wurst), 51 (Genuss von verdorbener Leber). Sekundär im Verlauf einer Gastritis: 73. Trauma: 21, 24. Puerperalfieber: 14, II. Pyämie: 28, 29. Verschluckter Eiter aus Mundgeschwür: 50. Septische Ösophagitis: 55. Nach Ulcus cruris: 80. Nach Gastroentero-Anastomose und zugleich Carcinoma pylori: 58, I. Gastrostomie: 68. Ulcus rotun-

dum: 49, 57, 71, 78. Karzinom oder Ulcus carcinomatosum: 48, 56, 66, 52 (zugleich Arsenvergiftung). In Rekonvaleszenz nach Typhus: 39. Gelenkrheumatismus: 59, 69. Bronchiektasie: 60.

Was das Geschlecht betrifft, so scheint eine grössere Disposition für das männliche zu bestehen, indem die Magenphlegmone 51 mal beim männlichen und nur 21 mal beim weiblichen Geschlecht gefunden wurde, wofür das Potatorium jedenfalls einen Hauptgrund abgibt; betrafen doch die oben angeführten 8 Fälle von Potatorium ausschliesslich Männer. Bei 11 Autoren ist über das Geschlecht keine Angabe gemacht.

Das Alter der von Gastritis phlegmonosa Betroffenen war in den genannten Fällen sehr verschieden, bevorzugt war das mittlere Alter. Der jüngste Fall zählte 11 Jahre (28), der älteste 76 Jahre (5, 77).

Die klinischen Symptome der Magenwandeiterung, welche wir hier nur kurz streifen wollen, sind nicht typisch, die Affektion wurde daher intra vitam nur selten diagnostiziert. Leichter wird die Diagnose für den Abszess gestellt, indem einerseits äusserlich ein Tumor fühlbar wird, der druckempfindlich ist, während anderseits Fieber, anhaltende Schmerzen im Epigastrium, unter Umständen Erbrechen eitriger Massen und damit Abnahme des Tumors den Magenabszess erkennen lassen.

Schwieriger ist die Phlegmone zu diagnostizieren: in den meisten Fällen wird das Bild verdeckt durch die gleichzeitig bestehende Peritonitis. Unter den klinischen Erscheinungen findet man angegeben: Übelkeit, Appetitlosigkeit, Erbrechen, Schmerz im Epigastrium, Diarrhoen abwechselnd mit Obstipation, Fieber, Schüttelfrost, Delirium, Kollaps und während des letzteren Exitus. Im Falle Mauncovry (14) fehlten überhaupt Symptome von Seiten des Magens, ebenso bei den beiden Fällen von Andral und Cruveilhier (10, 11), wo die Phlegmone zufällig bei der Sektion gefunden wurde.

Dreimal wurde Eiter im Erbrochenen gefunden; es sind dies nun gerade diejenigen Fälle, welche in Heilung ausgingen (41, 46, 53) und also einen autoptischen Beweis für Phlegmone nicht gegeben haben, sondern eher für Abszesse anzusehen sind. Diese drei Fälle sind um so eher fraglich, weil sonst bei nachgewiesenen Phlegmonen nie Eiter im Erbrochenen gefunden wurde, obschon bei mehreren die Schleimhaut siebförmig durchlöchert oder sonst infolge von Ulzerationen defekt war. Leube erklärt dieses damit,

dass der Eiter sich zwar durch die Mucosa entleeren kann, aber im Mageninhalt verdaut oder doch so innig mit demselben vermischt wird, dass er makroskopisch nicht erkannt werden kann.

Erbrechen tritt im Beginn der Krankheit meist sehr stark auf, nimmt später wieder ab und setzt erst mit Eintritt der Peritonitis wieder ein. Das Erbrochene enthält gewöhnlich Schleim und Galle oder, wie mehrmals angeführt, besteht es aus braunen Massen (Fälle 17, 74). Mikroskopisch liessen sich hin und wieder neben Bakterien rote und weisse Blutkörperchen erkennen; dieser Befund lässt sich in Zusammenhang bringen mit den (Seite 17) erwähnten Schleimhautdefekten und Hämorrhagien. Lewandowski (38) beschreibt bei seiner Beobachtung ein dunkles Blutgerinnsel, das sich in der Magenhöhle bei intakter, jedoch von Hämorrhagien durchsetzter Schleimhaut fand, und Triger (Fall 74) fand auf den schwärzlich verfärbten Falten Detritus, geronnenes und verdautes Blut; auch Mintz (Fall 52) und Chvostek (Fall 44) erwähnen blutigen Mageninhalt. Das Blut muss in diesen Fällen durch Diapedese ausgetreten sein.

Fieber fehlt selten, und in der Regel hat es den pyämischen Charakter. Die Temperatur schwankt zwischen 39—41°. In zwei Fällen (38, 75) war kein Fieber da, Heyfelder (Fall 1) konstatierte nur geringe Erhöhung der Hauttemperatur; bei Asverus (Fall 7) fehlte ebenfalls Fieber, und die ganze Krankheit verlief unter dem Bilde einer Vergiftung. Im Beginn der Erkrankung ist meist Schüttelfrost vorhanden. Wie das Erbrechen, so kann auch das Fieber im Anfang einen beträchtlichen Grad erreichen, hernach abnehmen und erst wieder mit Eintritt der Peritonitis steigen. In Fall 24 beobachtete man sogar subnormale Temperatur, die nie höher als 36,6° stieg, obschon noch Pleuritis dazugekommen war.

Als Komplikationen zeigten sich neben der Peritonitis Lebervenenthrombose (17, 20, I), eitrige Pleuritis und Pericarditis.

Die Dauer der Krankheit ist verschieden, und sehr oft lässt sich der Beginn nicht mit Sicherheit feststellen, da eben die Symptome nicht typisch sind oder durch das Grundleiden in den Hintergrund gedrängt werden. Die grösste Dauer findet sich bei Glax mit 4 Wochen, welcher Fall in Heilung ausging. Die übrigen Angaben variieren zwischen 1—20 Tagen.

Die Prognose für die diffuse exsudative Magenwand-Entzündung ist als sehr infaust zu stellen. Doch trat Heilung in

drei oben genannten Fällen und in dem unten zu besprechenden Falle von Lengemann ein. Besser stellt sich die Prognose für den Abszess; nach Entleerung des Eiters in den Magen kann Vernarbung der Höhle und Heilung eintreten. Vielleicht gehören jene drei erwähnten, als Heilung einer Phlegmone beschriebenen Fälle auch zu dieser Kategorie.

Ein direktes therapeutisches Eingreifen ist bei der phlegmonösen Form kaum möglich, und so muss sich die Behandlung hier rein auf die Symptome beschränken. Boas empfiehlt Eisbeutel auf die Magengegend, Eispillen innerlich, Opiate zu Suppositorien, Morphium, Chinin, Stimulantien. Für den Abszess wird operatives Verfahren empfohlen. Lengemann (61) führt 3 Fälle von diffuser Phlegmone an, die operiert wurden, den einen von Leith (63), wo bereits eine diffuse eitrige Peritonitis bestand und im übrigen die Diagnose auf Perityphlitis gestellt war, einen zweiten von Lennander, bei dem man mit der Diagnose näher kam, die Operation jedoch auch keinen Erfolg hatte. Den dritten Fall beobachtete Lengemann selbst: Bei einem 18jähr. Mädchen wurde die Laparotomie gemacht wegen Verdacht auf perforiertes Ulcus ventriculi; es fand sich lokale Peritonitis, der vorliegende Teil des Magens war in eine starre, dicke Platte verwandelt — was nach Ansicht von v. Mikulicz nur eine Magenphlegmone sein konnte —, Ausspülung, Tamponade, Verband, feuchtwarme Umschläge, Heilung. Lengemann zieht aus diesem Falle die Folgerung, dass eine Magenphlegmone bei frühzeitiger Laparotomie und Tamponade, durch welche das Zustandekommen einer Peritonitis verhütet wird, zur Ausheilung kommen kann. Die Zukunft wird lehren, ob das auch in ähnlichen Fällen möglich ist.

Zum Schlusse danke ich Herrn Prof. Ed. Kaufmann verbindlichst für die Überlassung der Fälle und die Anregung zu dieser Arbeit, ebenso für das Interesse, das er mir dabei entgegengebracht hat, und für die Unterstützung, die er mir bei der Ausführung zu Teil werden liess.

Literatur.

Die Zahlen stimmen mit den im Texte bei den Fällen angegebenen Nummern überein.

1. Heyfelder, Schmidts Jahrbücher. 1837. Bd. 16.
2. Herzog, Kaspars Wochenschr. 1839. Zit. nach Reinking.
3. Wallmann, Zeitschr. d. Ges. d. Wien. Ärzte. 1857. Schmidts Jahrb. 1858. Bd. 98.
4. Klaus, Beitr. zur Kenntnis der Magenkrankheiten. Inaug.-Dissertation. Erlangen. 1857.

5. Auvray, Etude sur la gastrite phlegmoneuse. Thèse de Paris. 1866.
6. Mazet, Bullet. de la société anatom. 1861.
7. Asverus, Ein Fall v. Gastr. phlegmon. Jen. Zeitschr. 1866.
8. Cornil, Bullet. de la société anatom. 1861.
9. Lasègue, Canstatt. Jahresber. 1861. Zit. n. Reinking.
10. Andral und Cruveilhier. Zit. n. Reinking.
11. Ibid.
12. Bamberger, Hennochs Klinik der Unterleibskrankh. Bd. II. pag. 196.
13. Mascaral, Bullet. de la société anatom. Bd. XV. Zit. n. Reinking.
14. Mauncovry, ibid. Bd. XVII. Zit. n. Reinking.
15. Caudmont, ibid. Bd. XXXIII. Zit. n. Reinking.
16. Tüngel, Virch. Arch. 1865. Bd. XXXIII. pag. 306.
17. Ackermann, Virch. Arch. 1868. Bd. XLV. pag. 39
18. Guyot, Union médicale de Paris. 1865. Zit. n. Mintz.
19. Morel, Bullet. de la société anatom. 1865. Zit. n. Mintz.
20. Stewart, Jahresber. v. Virchow-Hirsch. 1868. Bd. II. pag. 125.
21. Loomis, Jahresber. v. Virchow-Hirsch. 1871. Bd. II.
22. Eberth, Deutsches Arch. f. klin. Medizin. 1881. Bd. 28.
23. Malmsten-Key, Jahresber. v. Virchow-Hirsch. 1872. Bd. 2.
24. Belfrage-Hedening, Schmidts Jahrb. 1872. Bd. 44.
25. Krause, Über phlegmon Magenentzündung. Inaug.-Diss. Kiel. 1874.
26. Flint, Philadelph. med. Times. 1878.
27. Andral, Albers Erläuterungen. Zit. n. Jakoby.
28. Löwenstein, Über phlegmon. Gastritis. Inaug.-Diss. Kiel. 1874.
29. Ibid.
30. Budd, Krankh. d. Magens. Zit. n. Jakoby.
31. Feroci, Annal. d. univ. d. medic. 1873. Zit. n. Jakoby.
32. Rakowak, Wiener med. Presse. 1873.
33. Hilton Fagge, Jahresber. v. Virchow-Hirsch. 1876. Bd. II.
34. Chvostek, Wiener med. Presse. 1877.
35. Ibid.
36. Dittrich, Ziemssens Handb. f. spez. Pathol. und Ther 1876. Bd. VII.
37. Deininger, Deutsches Arch. f. klin. Medizin. 1879. Bd. 23.
38. Lewandowski, Berliner klin. Wochenschr. 1879. No. 38.
39. Garel, Lyon médical. 1871. Zit. n. Jakoby.
40. Glax, Berliner klin. Wochenschr. 1879. No. 38.
41. Ibid.
42. Ibid.
43. Petersen, St. Petersb. med. Wochenschr. 1879. Zit. n. Reinking.
44. Chvostek, Wiener med. Blätter. 1881. Zit. n. Jakoby.
45. Treuberg, Vrach, St. Petersburg. Zit. n. Reinking.
46. Beckler, Bayr. Intelligenzblatt 1880.
47. Sébillon, De la gastrite phlegmon. Thèse de Paris. 1885.
48. Gläser, Berliner klin. Wochenschr. 1883.
49. Ibid.
50. Lindemann, Münch. med. Wochenschr. 1887. No. 25.
51. Reinking, Beitr. z. Kenntnis d. phlegm. Gastritis. Inaug.-Dissertation. Kiel. 1890.
52. Mintz, Deutsches Archiv f. klin. Medizin. Bd. 49.

53. Chanutin, Vrach, St. Petersburg. 1895. Zit. n. Jakoby.
54. Dörbeck, ibid.
55. Kelynak, Lancet. 1896. 14. März.
56. Hemmeter und Anus, New York. med. Record. 1897. Zit. n. Jakoby.
57. Jakoby, Über Gastritis phlegmonosa. Inaug.-Diss. Königsberg. 1900.
58. Ibid. Fall von Stieda.
59. Budd, Krankh. d. Magens. Zit. n. Ziemann.
60. Simmonds, Münch. med. Wochenschr. 1901. No. 11.
61. Lengemann, Grenzgeb. d. Med. und Chir. 1902. Bd. IX.
62. Lennander, Grenzgeb. d. Med. und Chir. Bd. IV.
63. Leith, A case of phlegmon. gastritis. Ref. Arch. f. Verdauungskrankh. Bd. 3.
64. Konstantinowitsch, Centralbl. f. Stoffw. u. Verdauungskrankh. 1903.
65. Ibid.
66. Ziemann, Ein Beitr. z. Kasuist. d. Gastr. phlegm. Inaug.-Dissertation. Halle. 1904.
67. Fontan, Centralbl. f. d. med. Wissenschaften. 1865. Bd. III.
68. Page, A case of gastrostomy Fatal etc. Lancet. 1883. 14. Juli.
69. Macleod, Suppurative Gastritis. Lancet 1887. 10. Dez.
70. Caylay, A case of phlegm. gast. to streptococc. infect. Lancet. 1903. 25 Jan.
71. Huguenin, Etude d'un cas de gastr. phlegmon. primitive Revue méd. de la Suisse rom. Bd. 50. No. 38.
72. Klieneberger, Münch. med. Wochenschr. 1903. Bd. 50. No. 31.
73. Berka, Centralbl. f. allgem. Path. und path Anatom. 1903. No. 9.
74. Triger, Thèse de Paris. 1895.
75. Schiebel, Ein Fall v. Gastr. phlegm. idiopath. Inaug.-Dissertation. München. 1896.
76. Polak, ref. v. Thorel, Lubarsch-Ostertags Ergebnisse. 1898.
77. Schmidt, M. B., Strassburger med. Zeitung. 1904. No. 12.
78. Merkel, Centralbl. f. innere Medizin. 1905. No. 10.
79. Wipham, Brit. med. Journ. 1884. Ref. Schmidts Jahrb. 1884.
80. Matthes, Inaug.-Dissertation. Leipzig. 1905.
81. Boas, Diagnostik und Therapie der Magenkrankh. II. Teil. 1893.
82. Kaufmann, Lehrbuch der spez. pathol. Anatomie. III. Aufl. 1904.
83. Klebs, Allgem. Pathologie. 1887. Bd. II
84. Ziegler, Lehrbuch der allgem. Pathologie.
85. v. Ziemssen, Handbuch d. Krankheiten d. chylopoet. Systems. 1876. II. Hälfte.
86. Tychnenko, Ein Fall diff. phlegmon. Gastritis. Woj. med. Shurn. 1902.
87. Bianchetti, Sopra un caso di Gastr. flegmon. Gaz. med. Padova. 1875.
88. Biggs, Proceedings of the New-York pathol. Society. Vol. I. 1902.
89. Dirner, Gastritis phlegmonosa. Budapest. 1881.
90. Ödmannson, Förk v. Svens. Läk.-Sällsk. Sammank. Stockholm. 1865.
91. Habershon, Guy's Hospital Reports. 1855. Vol. I.
92. Hun, New York Med. Journal. 1868. Vol. III.
93. Ferraresi, Atti della Academia Med. di Roma. 1887. Vol. III.
94. Gaudy, Archives méd. Belges. Bruxelles. 1863. 31. Jan.

Fig. 1.

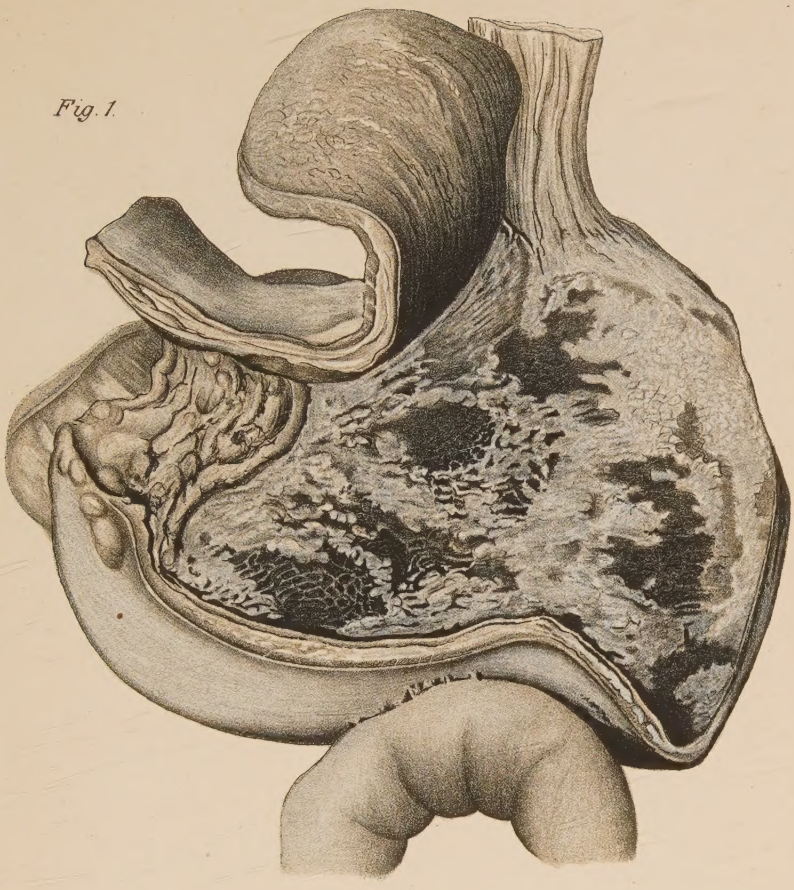

Fig. 2.



Fig. 3.

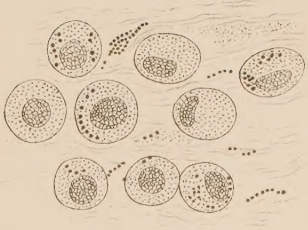

Schnarrwyler. L. J. Thomas, Lith. Inst. Berlin S. 53.

Verlag von S. Karger in Berlin N. W. 6.